Die Diagnose

der

bösartigen und gutartigen Magen- und Duodenalläsionen und ihre Unterscheidung durch Serien-Röntgenaufnahmen.

Von

Lewis Gregory Cole, M. D.,
Professor of Radiology at Cornell University Medical College New York.

Sonderabdruck aus der Zeitschrift für klin. Medizin. 79. Bd. H. 5 u. 6.

Mit 6 Tafeln.

Berlin 1914.

Druck von L. Schumacher, N. 4.

COLLEGE OF SURGEONS OF CLEVELAND
LIBRARY

Sonderabdruck aus der Zeitschrift für klin. Medizin. 79. Bd. H. 5 u. 6.

Die Diagnose der bösartigen und gutartigen Magen- und Duodenalläsionen und ihre Unterscheidung durch Serien-Röntgenaufnahmen.

Von

Lewis Gregory Cole, M. D.,

Professor of Radiology at Cornell University Medical College New York.

(Hierzu Tafeln I—VI.)

Die Genauigkeit, mit der Magenläsionen durch Röntgenuntersuchungen festgestellt werden können, hat in der ganzen Welt Beachtung gefunden, und in einer der letzten Versammlungen der „Society of American Surgeons“ konnte einer der Redner sagen, dass operative Eingriffe an den Verdauungsorganen ohne vorhergehende Röntgenuntersuchung beinahe ein Verbrechen bedeuten.

Um die Tragweite und den Wert dieser Untersuchungsmethode zu verstehen, muss man sich vor allem über die Beweglichkeitskraft des Magens klar sein. (Ueber letztere wurde in den „Archives of the Roentgen Ray,“ vom Dezember 1911, genau berichtet.) Die Magentätigkeit vollzieht sich, ebenso wie die Herztätigkeit, in Perioden, deren Anzahl bestimmt wird durch die peristaltischen Wellen, die zu einer gegebenen Zeit im Magen vorhanden sind. Gleichzeitig zeigt die Zahl an, wieviel Perioden eine individuelle peristaltische Welle gebraucht, um von ihrem Ursprung (Taf. I, Fig. 1, erster Pfeil) bis zu ihrem Ende (Taf. I, Fig. 1, erster bis vierzigster Pfeil) zu gelangen. (Man verfolge den Lauf einer individuellen Welle durch vier Perioden.) Der Ausdruck „individuelle“ peristaltische Welle wird hier gebraucht, um den Doppelsinn der Bezeichnung „einfache“ peristaltische Welle zu vermeiden. Man hüte sich vor der Verwechslung mit der Bildung und Dauer eines individuellen Antrums, das während jeder gastrischen Periode entsteht (Taf. I, Fig. 1), und das erst mit der Systole und Diastole eine wirkliche gastrische Periode bildet. Die peristaltischen Einbuchtungen sollten ungefähr einen halben Zentimeter breit, an der kleinen sowie grossen Kurvatur in der Pars pylorica gleichmässig tief und ungehindert in ihrer Fortbewegung nach dem Pylorus zu sein. Ausser der von Kästle, Rieder und Rosenthal in den „Archives of the Roentgen Ray“ im Juni 1910 beschriebenen Fortbewegung gegen den Pförtner findet eine Erschlaffung und Zusammenziehung aller peristaltischen Wellen während jeder gastri-

schen Periode statt. Wegen der Aehnlichkeit dieses Vorganges mit der Systole und Diastole des Herzens habe ich diese Ausdrücke auf das Bewegungsphänomen des Magens angewendet. Durch ihre sogenannte Bioröntgenographie waren Kästle, Rieder und Rosenthal in der Lage, die Bewegung der peristaltischen Wellen nach dem Pylorus hin zu beschreiben, was einen grossen Fortschritt auf dem Gebiete der Röntgenologie bedeutete. Soweit ich aus der Literatur ersehe, enthält dieselbe nichts über das ausgedehnte Anwendungsgebiet der Bioröntgenographie bei der Diagnosenstellung und Differentialdiagnose von Magen- oder Duodenalerkrankungen. Ein kürzlich erschienener Artikel von Kästle (Münchener med. Wochenschr., 18. Februar 1913, S. 346) scheint dies zu bestätigen, denn der Verfasser bemerkt, dass seit dem Originalbeitrage von Kästle, Rieder und Rosenthal nichts zu diesem Gegenstand hinzugekommen ist. Wenn dem so ist, so kommt es mir vor, als ob sie einen wertvollen Edelstein zwar entdeckt, aber denselben zu putzen und zu schleifen versäumt hätten.

Jedoch ihre Annahme, dass diese Aufnahmen verschiedene Phasen ein und derselben Periode zeigen, ist wahrscheinlich nicht gerechtfertigt, denn zwei Momentaufnahmen, im Abstand von einer halben Sekunde auf dieselbe Platte gemacht, zeigen, dass eine mittelmässig starke peristaltische Welle in einer halben Sekunde einen längeren Weg zurücklegt, als in Kästles, Rieders und Rosenthals Röntgenogramm-Serien in zwei Sekunden. Da sie in 22 Sekunden 12—13 Aufnahmen machten, d. i. in nicht ganz zwei Sekunden ein Bild, zeigen dieselben verschiedene Phasen verschiedenartiger, wahrscheinlich aufeinanderfolgender Perioden. Von wirklicher Röntgenkinematographie kann erst dann die Rede sein, wenn es gelungen ist, acht Platten in der Sekunde herzustellen.

Der Wert der Arbeit dieser Forscher liegt jedoch nicht auf diesem Gebiete, wie sie annehmen, sondern ist in der grossen Anzahl ihrer Momentaufnahmen zu suchen. Nach des Autors Ansicht sind Röntgenogramme, die die Unterbrechung von 24 verschiedenen peristaltischen Wellen zeigen, von grösserem Wert für die Diagnose, als 24 Aufnahmen von Unterbrechungen einer individuellen peristaltischen Kontraktion. Diese Ueberzeugung führte mich zur Einführung folgender, als Serien-Photographie bezeichneten Technik, die seitdem eine geläufige Methode bei jeder gastro-duodenalen Untersuchung bildete. Nach der Verabfolgung von Wismut und Buttermilch wird eine Serie von 24 oder mehr Momentaufnahmen gemacht, wobei sich der Patient in liegender oder aufrechter Stellung befindet. Diese werden einzeln und zusammen auf die Bewegungstätigkeit des Magens hin geprüft, auch um bösartige und gutartige Läsionen festzustellen und zu unterscheiden. Durch Anwendung von Buttermilch oder einer anderen Flüssigkeit in Verbindung mit Wismut erzielt man einen grösseren Reichtum an Details, als wenn man den Wismut mit Grütze oder Kartoffelpuree vermischt, da die flüssige

Substanz in jede Falte der Magengegend eindringen kann. Aber keins dieser Hilfsmittel gibt genauen Aufschluss über die Zeit, die der Magen zur Entleerung einer gemischten Mahlzeit gebraucht. Deshalb sollte der Patient unmittelbar nach der Untersuchung eine reguläre Mahlzeit zu sich nehmen, bestehend aus Fleisch, Kartoffeln und Weissbrot. Diese Nahrung mischt sich mit der Buttermilch und dem Wismut, und die Schnelligkeit, mit der sie den Magen passiert, gibt einen genaueren Anhalt über die diesem innewohnende Kraft.

Durchleuchtungen sind für Kliniken praktischer als Aufnahmen, da hier eine grosse Anzahl von Fällen in einer relativ kurzen Zeit untersucht werden muss, bei möglichst geringen Unkosten. Auf diese Weise können Grösse, Form und Lage des Magens festgestellt und ausgedehnte gastrische Störungen entdeckt werden. Die wichtigste Anwendung der Durchleuchtung besteht in der Beobachtung der Geschwindigkeit, mit der sich der Magen entleert. Dies wird von einigen Röntgenologen als ein so wichtiger Faktor bei der Diagnose von Magenläsionen betrachtet, dass Holzknecht ihm die Benennung „Symptom-Komplex“ gegeben hat. Aber es ist nichts weiter als eine durch eine bestimmte Untersuchungsmethode erkannte Gruppe von Symptomen, und kein direkter Beweis für die Läsion selbst, ausgenommen in ausgebreiteten Fällen, besonders bei Karzinom, wo die Erkennung des Zustandes mehr wissenschaftliches Interesse als Wert für den Patienten hat. Selbst der eifrigste Anwalt der Durchleuchtungsmethode kann nicht behaupten, soviel Details auf dem Röntgenschirm zu sehen, wie sie auf den hier gezeigten Abbildungen erzielt worden sind, und grade von diesen Details hängt die Diagnose ab zur Unterscheidung zwischen gutartigen und bösartigen Läsionen.

In den von Hulst zur Illustration seines Vortrages als Vorsitzender der American Roentgen Ray Association im Jahre 1906 (später veröffentlicht im American Quarterly of Roentgenology, Januar 1909) gezeigten Durchleuchtungsbildern war der erste oder aufsteigende Teil des Duodenums deutlich sichtbar, wurde aber von Hulst als das Antrum pylori aufgefasst. Die erste röntgenologische Bemerkung über diesen Teil des Magendarmkanals machte G. Schwarz[1]) im Juni 1908, der erkannte, dass der sogenannten Pars horizontalis superior duodeni eine röntgenologische Sonderstellung zukommt, insofern dieselbe grösser als die anderen Duodenalteile ist und Wismut in radiographisch oder fluoroskopisch bestimmbaren Mengen enthielt. Zur Bestätigung nannte er die folgenden anatomischen Eigenarten des oberen Duodenalteils, die eher auf dessen Zusammengehörigkeit mit dem Magen als mit den übrigen Duodenalteilen hinweisen:

1. Die Glätte seiner Innenwand.
2. Seine Grösse — weit und „geräumig“.

---

1) Berliner klin. Wochenschr. 1908. Nr. 24. S. 1142.

3. Die verstreichbaren Längsfalten.
4. Die labile Anheftung an die Leber durch das Ligamentum gastro-hepatoduodenale.
5. Histologische Uebereinstimmung, mit besonderer Häufung der Brunnerschen Drüsen.

Schwarz machte auch auf die wohlbekannte Tatsache aufmerksam, dass das obere quere Stück der fast ausschliessliche Sitz des Ulcus duodeni ist. Später bemerkte Holzknecht[1]): „Bezüglich der normalen Duodenalverhältnisse scheint die erste Hälfte der früher sogenannten Pars horizontalis superior mit ihrer relativen Weite und Faltenlosigkeit sozusagen als Pufferraum der Antrumperistaltik den Spritzstrahl des pumpenartig wirkenden Antrums zu brechen und das ungehemmte Durcheilen des Duodenums seitens der Ingesten zu verhindern."

Viele der obengenannten Punkte wurden vom Verfasser in den Archives of the Roentgen Ray, April 1912[2]), und im Journal of the American Medical Association, 30 November 1912[3]), wiederholt, in Unkenntnis ihrer früheren Veröffentlichung in fremder Sprache. Er beschrieb im einzelnen die radiographische Erscheinung der Pars horizontalis superior und des Pylorussphinkters unter dem Titel „A Radiographic Study of the Pylorus and Duodenum, with and without Artificial Dilatation of the Duodenum", aus welchem das folgende Zitat entnommen ist:

„Der Teil des Verdauungstraktus, der bisher als erster Teil des Duodenums bekannt war, hat in embryonaler, physiologischer, chirurgischer und röntgenologischer Hinsicht mehr die Eigentümlichkeiten des Magens als die des Duodenums. Die wichtige Rolle, die dieser Teil infolge seines röntgenologischen Aussehens bei der Diagnose von Magen- und Darm-, sowie Gallenblasenläsionen spielt, rechtfertigt seine Bezeichnung mit einem besonderen Namen. Am naheliegendsten war seine Benennung als „Kappe"[4]), da er in kappenähnlicher Art dicht über dem Pylorus sitzt. Röntgenologisch erscheint die Kappe als eine Fortsetzung des Magens und ist in Grösse und Form der Pars pylorica ähnlich. Ihre Konturen sollten symmetrisch sein, obgleich wechselnd mit der gastrischen Periode und der Lage des Patienten. Die Kappe liegt über dem Pylorus, von diesem durch einen Zwischenraum von etwa $^1/_2$ cm getrennt. An dieser Stelle befindet sich der Schliessmuskel des Pylorus, dessen Umriss nach dem Magen und Darm zu glatt und scharf markiert sein und dessen Lumen zentral gelegen sein sollte."

In Anbetracht der schwerwiegenden Beweise anatomischer, histologischer, physiologischer, chirurgischer und radiographischer Natur dafür,

---

1) Berliner klin. Wochenschr. 1911. Nr. 4. S. 163.

2) „Der Wert der Serienröntgenographie der Magen- und Darmdiagnosen."

3) „Eine radiographische Untersuchung des Pylorus und des Duodenums, mit und ohne künstliche Erweiterung des Duodenums."

4) An Stelle von „Hut", wie es bei einigen Abbildungen heisst, enthält der Text durchaus das Wort „Kappe", wegen seiner Aehnlichkeit mit dem englischen „cap", der vom Verfasser in seinem Originalbeitrag als volkstümlicher Ausdruck gewählten Bezeichnung.

dass dieser Teil des Kanals eher Magen als Duodenum ist, muss eine denselben als Duodenum beschreibende Benennung zu Irrtümern führen. Da der Ausdruck „Kappe“ nur ein populärer ist, möchte der Verfasser den Namen „Pilleus ventriculi“ vorschlagen, zur genauen Kennzeichnung dieses kleinen Teils des Magendarmkanals, der in nächster Zukunft als von grösserer radiologischer und chirurgischer Bedeutung erkannt werden wird als irgend ein anderes $1^1/_2$ Zoll langes Stück des gesamten Magendarmkanals. Verdeckt man bei der Durchleuchtung den Sphincter pylori mit einem gleich grossen Stück Papier, so zeigt sich auf dem Bilde die Kontinuierlichkeit der Umrisse der Kappe mit denen der Pars pylorica. Der Schliessmuskel des Pylorus verhütet, dass die gastrische Peristaltik den Chymus zu schnell in die Kappe und den Zwölffingerdarm treibt. Während jeder Systole schafft die Magenperistaltik einen kleinen Teil des Speisebreis durch den Pylorus in die Kappe. Während der Diastole schliesst sich der Pylorus und verhindert so das Zurückgleiten des Chymus aus der Kappe in den Magen. Im Anfangsstadium der Verdauung ist die Zusammenziehung des Pylorussphinkters so stark, dass sein Lumen im Durchmesser selten $^1/_3$ cm übersteigt (siehe Taf. II, Figg. 2, 3, 4, 5). Im weiteren Verlauf der Verdauung gibt der Sphinkter nach, wie seine Form und sein Lumendurchmesser in Fig. 6 (Taf. II) z. B. erkennen lassen; dieses Röntgenogramm wurde 6 Stunden nach dem Genuss von Wismut gemacht.

Die Kappe hat die Funktion eines Reservoirs, das den sauren Chymus aufnimmt, der bei jeder gastrischen Periode durch den Pylorus hindurchgetrieben wird. Aus diesem Reservoir geht der Speisebrei in den zweiten und dritten Teil des Duodenums, wo er sich mit der alkalischen Galle und den Absonderungen der Bauchspeicheldrüse vermischt. In regelmässigen Zwischenräumen drängen grosse peristaltische Bewegungen den Speisebrei aus diesen Teilen des Duodenums, welche dann aus dem Reservoir, d. h. der Kappe, nachgefüllt werden. Dieser Prozess ist gut zu beobachten, wenn er kinematographisch auf dem Durchleuchtungsschirm projiziert wird.

Auf einer der letzten Versammlungen der American Surgical Association bemerkte Dr. Lester Leonard, der sich durch seine bahnbrechenden Arbeiten auf dem Gebiete der Röntgenologie allseitige Anerkennung erworben hat, in bezug auf derartige Platten, dass der zweite und dritte Teil des Duodenums als ein Vermischungsraum („Mischraum“) wirken. Dieser Name gibt die Funktionen jener Teile des Duodenums in durchaus treffender Weise wieder.

Bei sorgfältigem Studium von mehreren hundert Plattenserien fand ich keinen Beweis für die periodische Erschlaffung und Zusammenziehung des Sphincter pylori, wie sie Cannon in seinem Werk „Acid Control of the Sphincter“ bei niederen Tieren beschreibt. Sowohl Mairbaix wie Mehring beobachteten ein periodisches Fortbewegen des Chymus

im gastroduodenalen Kanal und führen dies entweder auf das periodische Oeffnen und Schliessen des Pylorus oder auf den Stillstand der Magenbewegung zurück. Cannons Hauptfaktor, die „Säureregulierung des Sphinkters“ oder Mehrings „Reflex“ können ohne weiteres auf die Kontraktion bezogen werden, welche sich in konstanten Zeitintervallen im zweiten und dritten Teil des Duodenums abspielt und eine Entleerung seines alkalischen Inhalts mit Einfliessen des sauren Chymus aus der Kappe bewirkt.

In einigen Fällen, wo kein röntgenologischer Beweis für die Obstruktion des Pylorus vorliegt, verbleibt die Nahrung nach der Einnahme noch 6 Stunden in dem Magen und der Kappe, obgleich eine Magenbewegung in geringem Masse vorhanden und der Schliessmuskel des Pylorus nicht affiziert ist. Das Jejunum ist dann anscheinend leer oder enthält geringere Mengen als im Anfangsstadium der Verdauung. Diesen Zustand könnte man geneigt sein, auf eine Verzögerung im zweiten und dritten Teil des Duodenums zurückzuführen. Aber der Zwölffingerdarm ist nicht notwendigerweise in diesen Fällen erweitert, wie Fig. 7 (Taf. II) veranschaulicht. Ein Mangel an genügender Gallen- und Bauchspeicheldrüsensekretion (alkalische Absonderung), um den sauren und hypersauren Inhalt des Magens zu neutralisieren, erklärt wahrscheinlich die Stockung und das damit verbundene Verharren des Speisebreis im Magen. Fig. 6 (Taf. II) ist ein Röntgenogramm, das 6 Stunden nach der Wismutingestion gemacht wurde, und eine sehr grosse Nahrungsretention in dem Magen und der Kappe zeigt; hier ist der Pylorussphinkter weit mehr erschlafft als im Anfangsstadium der Verdauung und auch mehr als in einer der vier früheren Abbildungen. Sowohl während des Anfangs als auch im späteren Stadium der Verdauung wurde eine mittelmässig tätige Peristaltik beobachtet, und die Tatsache, dass der Schliessmuskel des Pylorus erschlafft und die Kappe verbreitert ist, weist darauf hin, dass in diesem Falle keine Pylorusobstruktion vorhanden war. Zu Beginn des Verdauungsaktes wurde Wismut unmittelbar nach Einnahme im zweiten und dritten Teil des Duodenums beobachtet. Keine ungewöhnliche Erweiterung dieser Teile des Duodenums wies auf das Vorhandensein einer Obstruktion an der Vereinigungsstelle des Duodenums und Jejunums hin, wie Fig. 7 (Taf. II) zeigt. Augenscheinlich brachte im weiteren Verlaufe der Verdauung die Peristaltik des zweiten und dritten Teils des Duodenums die Nahrung durch diesen nicht so aktiv als im Anfangsstadium, was Retention der Nahrung in der Kappe und im Magen zur Folge hatte. Ob Cannons Theorie von der Säureregulierung auf den zweiten oder dritten Teil des Duodenums angewendet werden kann, ist natürlich ausserordentlich schwer zu beweisen. Aber die durch Operation festgestellte Abwesenheit einer organischen Obstruktion im Magen oder Duodenum weist darauf hin, dass ohne das Vorhandensein von gutartigen oder bösartigen Läsionen in dem Magen oder der Kappe

funktionelle Störungen im zweiten und dritten Teil des Duodenums vorkommen können, die eine grosse Nahrungsretention im Magen noch 6 Stunden nach Ingestion zu verursachen imstande sind.

Der zweite und dritte Teil des Duodenums ist gewöhnlich auf Röntgenogrammen nicht zu sehen, wegen der Schnelligkeit, mit der die Nahrung hindurchgetrieben wird. Manchmal ist eine ungewöhnliche Erweiterung des zweiten und dritten Teils des Duodenums vorhanden. Ich nehme an, dass diese gewöhnlich durch eine Darmobstruktion nahe der Vereinigungsstelle des Duodenums mit dem Jejunum hervorgerufen wird. In manchen Fällen ist sie, wie Lane annimmt, zweifellos auf den Druck des Gekröses auf diesen Teil des Darms zurückzuführen. In anderen Fällen habe ich aber nachgewiesen, dass diese Obstruktion durch Verwachsungen des Magengeschwürs mit der hinteren Magenwand in der Nähe des Pylorus verursacht wird. Ich glaube, dass die Falten oder Ringe, welche an diesem Teil des Darmes deutlich sichtbar sind, keine peristaltischen Kontraktionen bedeuten, oder, falls sie solche sein sollten, dass ihre Aufgabe eher darin besteht, den sauren Chymus mit den Absonderungen der Galle und Bauchspeicheldrüse zu vermischen, als die Nahrung nach dem Jejunum zu befördern.

Wenn ein Umriss dieses Teiles des Verdauungstraktus erwünscht ist, so kann man das Lumen künstlich erweitern, indem man eine vorübergehende Stauung im Duodenum hervorruft. „[Artificial Dilatation of the Duodenum“ [1]) in dem „American Roentgen Ray Quarterly“, Dezember 1911, und in den „Archives of the Roentgen Ray“ April 1912). Ein Einhornscher Pylorus-Erweiterer wird durch den Mund eingeführt und gelangt beim Verdauungsakt in den ersten Teil des Jejunums, wo er mit Luft aufgebläht wird. Das Vorhandensein dieses Hindernisses hemmt das weitere Vordringen des Speisebreies, der daher das Lumen des Duodenums vollständig ausfüllt und auf das angegriffene Gebiet hinweist. Fig. 8 (Tafel II) zeigt eine künstliche Erweiterung des Duodenums. Der Schlauch des Pyloruserweiterers ist durch den Sphincter pylori und den zweiten und dritten Teil des Duodenums bis tief unten in das Jejunum gelangt. Der Sack am Ende des Schlauches ist teilweise aufgebläht und deutlich sichtbar. Unglücklicherweise ist kurz vor der Aufnahme Luft aus dem Sack entwichen. Die Anhäufung von Wismut im zweiten und dritten Teil ist deutlich zu sehen. Es sollte eine Serie von Röntgenogrammen gemacht werden, um unterscheiden zu können zwischen einer dauernden Kontraktion und einer der breiten spasmodischen Zusammenziehungen, die den Chymus nach dem Jejunum zu drängen.

Die negative Diagnose bei Karzinom oder indurierten Magengeschwür ist ebenso wichtig wie die positive, denn wenn man nicht in der Lage ist, in einem derartigen Fall die negative Diagnose zu stellen, ist die

1) Künstliche Erweiterung des Duodenums.

Untersuchung in der Tat von begrenztem Wert. Wenn die Serien-Röntgenographie angewendet wird, und die Kappe, Sphinkter und die Pars pylorica so erscheinen wie Fig. 2, 3, 4, 5, 6 und 7 (Tafel II) zeigt, und wenn die Peristaltik ungehindert vonstatten geht (siehe Taf. I, Fig. 1, I—XII), so ist man berechtigt, eine negative Diagnose von Krebs oder verhärtetem Ulkus zu machen, und zwar mit derselben Sicherheit, mit der man die negative Nierensteindiagnose stellen würde. In Zukunft werden Aerzte und Spezialisten dasselbe Vertrauen in diese Untersuchungsmethode in bezug auf Karzinom und verhärtetes Ulkus setzen, wie man es jetzt in Fällen von Nieren-, Ureter- und Blasenstein zu den Röntgenstrahlen hat. Die röntgenologischen Anzeichen des Karzinoms sind so bestimmte, dass selbst im Anfangsstadium der Erkrankungen durch eine Serien-Röntgenuntersuchung gewöhnlich eine beginnende Bösartigkeit entdeckt wird, trotzdem die Symptome noch leichter Natur sind. Die charakteristischen röntgenologischen Befunde bei Karzinom sind folgende:

Das Lumen des ergriffenen Gebietes bleibt konstant in Grösse und Form während der gastrischen Periode.

Die peristaltische Zusammenziehung hört plötzlich an der affizierten Stelle auf.

Die erkrankte Region ist frei von Rugae (oder Falten).

Das Lumen des Magens kann umgeben sein von einer knotigen Masse mit Inseln oder von fingerabdruckähnlichen Erscheinungen, welche Ausläufer der Geschwulst in die normalen Gewebe darstellen.

Der Magen nimmt häufig die Form eines Trichters an, der sich allmählich nach der Stelle zu verengt, wo das Karzinom am weitesten vorgeschritten ist, bis es nur noch einen dünnen Streifen Bismut durchlässt. In hochgradigen Fällen ist kein Durchgang für die Nahrung erkenntlich.

Eine ringförmige Geschwulst umschliesst, wie sich aus dem Namen ergibt, das Lumen des Magens gleichmässig von allen Seiten. Das Lumen ist gewöhnlich in der Mitte eng und erweitert sich nach jeder Seite in Trichterform. Die überragenden Grenzen der angegriffenen Stelle sehen zerfetzt und zernagt aus.

Fig. 9 (Taf. III) zeigt die meisten der charakteristischen Röntgensymptome beim Krebs. Beim Vergleich mit Fig. 10 (Taf. III), einem Falle von ausgedehnten Adhäsionen, die einen ungefähr gleich grossen Magenteil affizierten, zeigen sich die Unterscheidungsmerkmale in deutlicher Weise. Obgleich ein operativer Eingriff in diesem Falle offenbar von geringem Nutzen sein konnte, wurde doch auf Wunsch des Kranken und des Arztes die Gastroenterostomie vorgenommen, ehe die Krankheit das Stadium erreichte, wo eine solche Operation unbedingt notwendig gewesen wäre. Die Operation bestätigte die radiographischen Befunde, aber leider war die Besserung nur vorübergehend.

Die röntgenologischen Kennzeichen für Adhäsionen oder für gutartige Läsionen des Magens sind ebenso charakteristisch wie die eben aufgeführten für Karzinom. Sie seien im folgenden kurz zusammengefasst:

Das Lumen des ergriffenen Gebietes verändert seinen Durchmesser, aber erweitert sich nicht bis zu seiner normalen Ausdehnung, während jeder gastrischen Periode.

Die peristaltische Zusammenziehung des nicht ergriffenen Gebietes hört mit ihrer Fortbewegung nach dem Pylorus hin auf und ändert ihre Richtung, wenn sie die Grenze der Läsion erreicht.

Ein Mangel an knotigen Einbuchtungen der Magenwand.

Der Magenumriss kann dem damit verwachsenen Teil eines benachbarten Organs entsprechen.

Eine schmale tiefe Furche, ähnlich einer peristaltischen Zusammenziehung kann vorhanden sein, aber sie bewegt sich nicht nach dem Pylorus hin, noch erschlafft sie während der Diastole.

Fig. 10 (Taf. III) zeigt ausgedehnte, gutartige Adhäsionen. Die Nahrung gelangte durch den Magen in die Kappe und den zweiten und dritten Teil des Duodenums mit so geringen Zeichen von Obstruktion, dass eine Operation nicht ratsam erschien. Der Patient lebte noch drei Jahre mit denselben Symptomen, die vor der Untersuchung vorhanden waren.

Folgende gutartige Läsionen können durch diese Untersuchungsmethode erkannt werden:

1. Magengeschwür, mit Adhäsionen oder narbiger Kontraktion.
2. Duodenalgeschwür, mit Adhäsionen oder narbiger Kontraktion.
3. Gallenblaseninfektion, mit Adhäsionen am Pylorus und der Kappe.
4. Uebermässige Bildung und Fältelung der Mukosa und Submukosa (Rugae) ohne Adhäsionen.

Magen- und Duodenalgeschwür sowie Gallenblaseninfektion dürfen als geeignet für chirurgische Eingriffe gelten, während solche bei Hypertrophie der Mukosa und Submukosa nicht ratsam sind. Deshalb ist die Unterscheidung zwischen Magen- und Duodenalgeschwür einerseits und Gallenblaseninfektion anderseits nicht so wichtig, als die Unterscheidung dieser drei von gesteigerter Bildung der Mukosa. Die röntgenologischen Anzeichen für letztere sind:

1. Die breite, abgeflachte Form, welche die Furche der peristaltischen Kontraktion in der affizierten Region annimmt; die Magenwand ist verdickt und weniger nachgiebig als im normalen Zustand.
2. Aussergewöhnlich tiefe deutliche Rugae oder Falten, konstant in Grösse, Form und Lage, und die Ursache von:
   a) Einbuchtungen und unregelmässigen Umrissen, wo die Rugae sich bis an die grosse und kleine Kurvatur erstrecken.

b) Ungewöhnlich zerfetzten unregelmässigen Umrissen der peristaltischen Kontraktionen.

c) Einer leichten Unregelmässigkeit der Magengrenzlinie des Sphincter pylori.

3. Erscheinen einer Obstruktion mit arrodierten Rändern, einem Tumor sehr ähnlich, wobei der Wismut aus der Pars pylorica während des Endstadiums der Systole und des Anfangs der Diastole verschwindet.

4. Folgende charakteristische Befunde eines normalen Magens:

a) An der grossen und kleinen Kurvatur gleiche Peristaltik.

b) Normale Ausdehnung und Zusammenziehung der affizierten Region.

c) Ein deutlicher Pylorus-Sphinkter, etwa $^1/_2$ cm im Durchmesser, mit einer scharfen glatten duodenalen Grenzlinie.

d) Zentral gelegenes Lumen.

e) Keine Obstruktion beim Passieren des Chymus in die Kappe und das Duodenum, die unmittelbar nach der Wismutingestion sichtbar sind.

f) Eine Kappe, die in Grösse und Form der Pars pylorica entspricht.

g) Das Fehlen von Anzeichen dafür, dass der Magen mit einem benachbarten Organ verwachsen ist.

Aus dem Vergleich dieser Befunde mit den oben als charakteristisch für andere gutartige Läsionen beschriebenen geht hervor, dass letztere nicht mit übermässiger Schleimhautbildung verwechselt zu werden brauchen, deren Diagnose mit grosser Sicherheit sich stellen lässt.

Zwischen diesen beiden charakteristischen Gruppen von gut- und bösartigen Läsionen liegen einige Fälle, meistens solche von verhärtetem Ulkus, welche nicht alle Eigenschaften der Bösartigkeit besitzen und gutartigen Läsionen ähneln können, wenn sie von ausgebreiteten Adhäsionen begleitet sind. Da verhärtetes Ulkus nur durch mikroskopische Untersuchung als gut- oder bösartig festgestellt werden kann, sollten diese Fälle als bösartig angesehen werden, bis die pathologische Untersuchung nach ihrer Entfernung eines anderen belehrt. Die Aussicht auf erfolgreichen chirurgischen Eingriff ist bei lokalisierten Verhärtungen viel günstiger als bei ausgebreiteten bösartigen Läsionen.

Die Ursache der röntgenologischen Befunde ist nicht immer erkenntlich, aber nachdem die Lage und Grösse der Läsion aufgefunden, ist der nächstwichtigste Punkt, ob chirurgische Eingriffe anzuraten sind oder nicht. Zur Richtigstellung dieser Frage hat es der Autor für ratsam gehalten, alle pathologischen Fälle, bösartiger oder gutartiger Natur, in folgende Klassifizierung zu bringen. Die Illustrationen, Röntgenbefunde, kurze klinische Geschichten der pathologischen Fälle, sowohl

als die chirurgischen und Sektionsbefunde sind, so weit wie möglich, in Uebereinstimmung mit dieser Klassifizierung angeordnet worden.

Röntgenologische Symptome für die chirurgische Behandlung.

1. Inoperable Fälle. Röntgenologische Befunde weisen darauf hin, dass die Chirurgie keine dauernde Besserung oder Heilung erzielen kann, obgleich zuweilen die Gastroenterostomie als Palliativmittel gerechtfertigt ist in Fällen von ausgebreiteter Verhärtung bei typischem Karzinom ohne Obstruktion.
2. Operable Fälle, obgleich nicht bekräftigt durch klinische Geschichte. Röntgenologische Befunde indizieren chirurgisches Einschreiten, selbst wenn nicht durch die klinische Geschichte und Untersuchung des Patienten bekräftigt, in folgenden Fällen:
   a) Oertliche Induration (typischer Krebs) mit und ohne Obstruktion.
   b) Verhärtetes Ulkus, gut- oder bösartig.
   c) Ringförmige Pylorusneubildung, gut- oder bösartig, mit oder ohne Erweiterung.
   d) Pylorische Obstruktion, gutartig, mit prognather Erweiterung.
3. Operable Fälle, wenn durch klinische Geschichte bekräftigt. Radiographische Befunde indizieren chirurgisches Einschreiten, wenn auf die klinische Geschichte gestützt, in Fällen von Adhäsionen wie von Gallenblaseninfektion oder Ulkus, ohne Erweiterung des Magens. (Das Ulkus braucht nicht notwendigerweise röntgenologisch sichtbar zu sein.)
4. Medizinische oder mechanische Fälle. Röntgenologische Befunde weisen auf eine Läsion hin, die durch medizinische oder mechanische Behandlung geheilt werden kann. In diesen Fällen muss sich der chirurgische Eingriff auf den klinischen Befund stützen.
5. Kein röntgenologischer Anhalt für eine Läsion.

Anmerkung. Vorgeschrittenes Alter, starker Blutandrang, begleitende Krankheitserscheinungen, Schwangerschaft usw. können in irgend einem der erwähnten Fälle gegen chirurgisches Eingreifen sprechen, aber ohne die radiographischen Symptome für chirurgische Behandlung zu beeinträchtigen.

Klasse 1. **Inoperable Fälle.**

Fig. 12 (Tafel III) stellt eine grosse Gruppe von Fällen von so weit vorgeschrittenem Krebs dar, dass selbst der radikalste chirurgische Eingriff zwecklos sein würde. Durch die Röntgenaufnahme kann daher der Shock und die Beschwerde einer unnützen Operation vermieden werden. Unglücklicherweise zeigen viele dieser Fälle keine chirurgischen Symptome, wenn nicht gerade Obstruktion vorhanden ist. Folglich erreicht das

Karzinom oft einen grossen Umfang, ohne dass der Kranke den Arzt befragt, und oft sogar unter ärztlicher Aufsicht. Wenn der Wert der Serien-Röntgenphotographie erst einmal anerkannt ist und diese zur richtigen Verwendung gelangt, werden viele grosse Läsionen so früh entdeckt werden, dass ohne Rücksicht auf die Symptome chirurgisches Eingreifen angezeigt sein kann. (Derartige Fälle sind in Klasse 2 beschrieben.) Dieser Fall beweist, dass es besser ist, eine vollständige Magendarmuntersuchung vorzunehmen, anstatt die Prüfung auf das Organ zu beschränken, dem die Symptome zugeschrieben werden. Die Symptome deuten ausschliesslich auf Adhäsionen hin, die eine Knickung im ersten Teil des Querkolons verursachten. Diese Adhäsionen waren unabhängig vom Magenkrebs. Hätte die Röntgenuntersuchung sich auf das Kolon beschränkt, so wäre die gastrische Läsion unentdeckt geblieben.

Die röntgenologischen Krebsanzeichen waren in diesem Falle knotige Massen in der hinteren Magenwand, das Lumen überragend und Fingerabdrücken ähnlich sehend. Der Pylorus war nicht ergriffen, und sie verursachten auch keine Obstruktion bei der Fortbewegung der Ingesta durch und aus dem Magen, der sich im Gegenteil mit abnormer Geschwindigkeit entleerte.

Klasse 2. **Operable Fälle, ohne Rücksicht auf die klinische Geschichte.**

Diese Gruppe ist bei weitem die wichtigste. Weiss der Kliniker, dass solche Fälle sehr geringe Symptome machen und durch Serien-Röntgenphotographie genau festgestellt werden können, so werden viele der Läsionen nicht das Stadium der oben in Klasse 1 als inoperabel bezeichneten Fälle erreichen können. Klasse 2 ist, wie oben erwähnt, in Unterabteilungen eingeteilt, die der Reihe nach besprochen werden sollen.

Klasse 2a. **Oertliche Induration (typisches Karzinom).**

Eine örtliche Verhärtung (typisches Karzinom) ist gut abgebildet in Fig. 13 (Taf. IV). Der Röntgenbefund zeigt drei knotenartige und fingerabdruckähnliche Massen, die den Pylorus und die Kuppe in so ausgedehntem Masse ergriffen hatten, dass dieser Teil des Verdauungstraktus vollständig unerkenntlich war. Der Kranke war etwa 65 Jahre alt und kein günstiger Fall für chirurgischen Eingriff. Die leichten Symptome, über die er klagte, wurden durch medizinische Behandlung auf etwa ein Jahr so gebessert, dass keine Operation vorgenommen wurde. Ungefähr 14 Monate, nachdem die Röntgendiagnose auf Karzinom gestellt war, entwickelten sich deutliche Magenkrebssymptome, und der Kranke starb nach etwa drei Monaten. Leider unterblieb die Sektion, aber der Krankheitsbericht lässt keinen Zweifel an der Diagnose zu. Es ist unsicher,

ob dieser Fall durch Pylorektomie hätte geheilt werden können, aber bei der beschränkten Krankheitsausdehnung wäre chirurgisches Einschreiten angebracht gewesen, ob die Symptome leichter oder schwerer Natur waren, hätte der Fall sich zur Operation geeignet.

Klasse 2b. **Induriertes Ulkus, bös- und gutartig.**

Fig. 14 (Taf. IV) zeigt ein verhärtetes Ulkus, das im Röntgenbericht als wahrscheinlich bösartig bezeichnet wurde. Es lag an der kleinen Kurvatur und glich so sehr einer ziemlich breiten peristaltischen Kontraktion, dass eine endgültige Differenzierung erst nach sorgfältigem Vergleich und Aneinanderpassen der 24 Platten oder nach deren kinematographischer Reproduktion gemacht werden konnte; hierbei zeigte es sich, dass die einer peristaltischen Kontraktion ähnliche Induration während der Diastole nicht erschlaffte und sich nicht nach dem Pylorus hin bewegte. Am nächsten Tage wurden zur Bestätigung 24 neue Platten angefertigt, die sowohl miteinander, als auch mit den zuerst aufgenommenen genau übereinstimmten. Es wurde dringend zur Operation geraten und die Läsion war bald entdeckt, aber der Chirurg konnte nicht entscheiden, ob diese gut- oder bösartig war. Das Geschwür wurde entfernt, und der pathologische Bericht lautete: Induriertes Ulkus, wahrscheinlich bösartig (Adenokarzinom).

Fig. 15 (Taf. IV) zeigt ein verhärtetes Ulkus mit eingedrücktem Mittelpunkt und verdickten Rändern. Das einzige Symptom, über das der Kranke klagte, war ein leichter Schmerz im Epigastrium nach dem Essen, und chirurgische Behandlung war weder vom Kranken noch vom Arzt in Erwägung gezogen worden. Zwei vollständige Plattenserien, in aufrechter sowie liegender Stellung, zeigten eine Unregelmässigkeit an der kleinen Kurvatur in der Nähe des Sphincter pylori. Der verhärtete Ring, mit dem ausgelochten Mittelpunkt, hatte eine gewisse Aehnlichkeit mit zwei peristaltischen Kontraktionen. Diese Einsenkungen gingen jedoch nicht pyloruswärts noch erschlafften sie während der Diastole. Das äusserste Pylorusende des Magens an der kleinen Kurvatur füllte sich nicht in Uebereinstimmung mit der grossen Kurvatur, und der Sphinkter an der linken Seite des Lumens war etwa dreimal weiter als rechts. Diese Befunde führten mich zur Diagnose einer ausgesprochenen Läsion der kleinen Kurvatur, die sofortiges chirurgisches Eingreifen erforderte. Die Läsion hatte das Aussehen eines verhärteten Ulkus, aber die Anwesenheit von krebsartig entarteten Stellen am Boden des Geschwürs oder deren Abwesenheit liess sich nicht feststellen. Nichtsdestoweniger halte ich chirurgisches Eingreifen für angezeigt in Fällen ven ausgedehnter Verhärtung, da die Frage der Bösartigkeit nur durch die pathologische Untersuchung entschieden werden kann. Ausschliesslich auf Grund der radiographischen Befunde wurde deshalb die Chirurgie zu Hilfe genommen, und es fand sich ein induriertes Ulkus. Dies wurde

entfernt und eine sorgfältige pathologische Untersuchung zeigte keine Beweise für Bösartigkeit. Der Kranke erholte sich glatt und ist nun vollständig frei von Symptomen. In diesem Falle ist durch die Röntgenographie ohne Zweifel ein Karzinom verhütet worden, während dieselbe in dem vorherbeschriebenen Fall die beste Gelegenheit zur Heilung eines Karzinoms bot.

Diese beiden Fälle illustrieren eine Gruppe, welche dem Chirurgen eine ungewöhnliche Gelegenheit zur Vornahme einer radikalen Operation am Pylorus mit der Möglichkeit dauernder Heilung in Fällen von erwiesenem Karzinom bietet. In diesem Stadium lassen sich diese Zustände nur durch systematische Röntgenuntersuchung bei Kranken mit den leichtesten Symptomen erkennen, denn wenn abgewartet wird, bis einige der klassischen Krebssymptome auftreten, so ist der Fall gewöhnlich längst hinaus über jede Aussicht auf dauernde Heilung durch chirurgischen Eingriff.

Klasse 2c. **Ringförmige Geschwulst des Pylorus.**

Fig. 16 (Taf. IV) zeigt einen Fall von ringförmigem Pyloruskrebs. Das Lumen des ergriffenen Gebietes ist konturiert von einer geringen Menge von Wismut, welche in die Kappe gedrungen ist. Der Raum zwischen der Kappe und dem Pylorusende des Magens zeigt die Ausdehnung der ringförmigen Geschwulst an. Der Magen ist enorm erweitert und zeigt wenig oder gar keine Andeutung von Peristaltik. Dieser Fall hatte unter der Beobachtung erfahrener Diagnostiker an einem grossen Krankenhaus gestanden. Die Läsion wurde nicht für Magenkarzinom gehalten, weil die Magenabsonderungen nahezu unverändert waren. Nach der Röntgenuntersuchung wurde sofort zur Operation geschritten, wobei ein Gewächs von 3 cm Grösse vom Pylorus entfernt wurde. Die Grösse desselben stimmte bis auf Bruchteile eines Zentimeters mit der auf den Röntgenogrammen gefundenen Obstruktion überein.

Fig. 17 (Taf. IV) zeigt eine ringförmige Geschwulst des Pylorus und der Pars pylorica. Die Symptome waren in diesem Falle nicht bezeichnend genug, um chirurgisches Eingreifen zu rechtfertigen. Der Kranke wurde mir von einem Arzt zugewiesen, der beinahe jeden Magendarmfall röntgenographieren lässt. Der Magen war sozusagen nicht erweitert. Die Buttermilch-Wismutsuspension ging durch die verengerte Region in die Kappe und bildete eine feine Linie, die sich am äussersten Ende trichterartig erweiterte. Ein Tumor war nicht zu fühlen, ferner war kein Blut im Stuhl und bei den Magenausspülungen zu finden. Die Operation wurde empfohlen, obgleich die Röntgenbefunde fast die einzige Basis dafür waren. Bei der Operation war eine kleine knotige Masse von etwa $2^1/_2$ Zentimeter Durchmesser leicht im Bauch zu fühlen. Der Magen war freibeweglich, und es war kein Beweis dafür vorhanden, dass die umgebenden Lymphdrüsen in Mitleidenschaft gezogen waren. Das

Lumen des Magens wurde nun geöffnet, und es fand sich kein Anzeichen für ulzerierte Stellen. Der Chirurg hielt die Läsion für gutartig und schritt, da die Kranke kein günstiger chirurgischer Fall war, zur Gastroenterostomie; das Gewächs wurde zurückgelassen. Das geschah vor etwa zwei Jahren. Kürzlich hörte ich, dass die Kranke noch lebt, aber nach ärztlichem Bericht deutet ihr körperliches Befinden darauf hin, dass die Läsion aller Wahrscheinlichkeit nach bösartig war oder seit der Operation bösartig geworden ist.

Diese beiden Fälle illustrieren deutlich lokalisierte und zum grössten Teil von Drüsenaffektion freie Krebsformen. Dieselben bieten daher ausserordentlich günstige Gelegenheit zur Heilung durch Operation.

Klasse 2d. **Pylorische Obstruktion mit prognather Erweiterung. (Nicht bösartig.)**

Gutartige Pylorusobstruktion zeigt Fig. 22 (Taf. V). Beschreibung folgt unter Duodenalgeschwür, weil die Obstruktion durch Kontraktion der Kappe seitens der vom duodenalen Ulkus herrührenden Adhäsionen verursacht ist.

Fig. 24 und 25 (Taf. VI) zeigen deutlich einen ähnlichen Fall, bei dem das Zunehmen der Adhäsionen ein Jahr lang beobachtet wurde. Dieser Fall wird unten ausführlich beschrieben.

Klasse 3. **Operable Fälle, wenn durch klinische Geschichte bestätigt.**

Die Fälle in Klasse 3 zeigen definitive röntgenologische Beweise für eine den Magen, Pylorus oder die Kappe betreffende Läsion, aber diese Befunde sind bezeichnender für Adhäsionen als für Bösartigkeit; ferner ist kein Beweis für pylorische Obstruktion oder prognathe Erweiterung vorhanden. Die Adhäsionen können entweder von Gallenblaseninfektion oder von Ulcus ventriculi oder duodeni herrühren. Das Ulkus braucht nicht notwendigerweise radiographisch sichtbar zu sein. Die Adhäsionen können sich auf einen grossen Teil des Magens erstrecken, wie in Fig. 10 (Taf. III) oder auf einen kleinen Teil des Magens beschränkt sein, wobei ein Sanduhrmagen entsteht, wie in Fig. 18 (Taf. V), oder sie können die ganze Pars pylorica betreffen, wie in Fig. 20 (Taf. V). Wenn die Läsion durch eine narbige Zusammenziehung seitens des gastrischen oder duodenalen Ulkus verursacht ist, braucht das Ulkus auf der Platte nicht zu sehen zu sein. Wenn das Ulkus von einer indurierten Masse, die in das Lumen des Magens vorspringt, umgeben ist, sollte es als bösartig betrachtet werden (Klasse 2). Nachdem man so gastrische oder duodenale Läsionen erkannt und festgestellt hat, dass keine Bösartigkeit oder Obstruktion vorliegt, ist die Notwendigkeit einer Operation von der Schwere der Symptome abhängig.

Adhäsionen, den Magen betreffend.

Die Adhäsionen können ausgedehnte sein und die ganze Pars pylorica in Mitleidenschaft ziehen, ohne Obstruktion (Taf. III, Fig. 10) und ohne genügende Symptome, um eine Operation zu rechtfertigen. Andererseits können die Adhäsionen auf einen kleinen Streifen beschränkt sein, wodurch der typische Sanduhrmagen hervorgerufen wird. Fig. 18 (Taf. V) zeigt einen Fall mit schwersten Symptomen, welche während eines Zeitraums von 18 Jahren so allmählich zunahmen, dass ein chirurgischer Eingriff erst vorgenommen wurde, nachdem der Zustand durch Serienröntgenuntersuchung erkannt worden war. Es zeigten sich zwei deutliche Magensegmente. Der obere Teil war bei weitem der grössere und gut ausgedehnt. Der untere und kleinere war unvollkommen gefüllt, weil der Chymus aus ihm durch eine tätige Peristaltik nahezu ebenso schnell herausgetrieben wurde, als er durch den verengenden Ring hineingelangen konnte. Die Kontraktionen waren normal, gleichartig an der grossen und kleinen Kurvatur; die Rugae hatten vollkommen normales Aussehen. Der verengende Ring war sehr schmal und mass nur einen Zentimeter. Sein Lumen hatte ungefähr 5 mm Durchmesser. Bei der Operation machte der Chirurg, der wenig Vertrauen zur radiographischen Untersuchungsmethode hatte, eine visuelle und manuelle Magenuntersuchung, und begann, da er die Läsion nicht auffinden konnte, die Wunde wieder zu schliessen. Der behandelnde Arzt hatte die Platten sorgfältig mit mir zusammen studiert und war von dem Vorhandensein einer Läsion so überzeugt, dass er auf einer gründlicheren Okular-Untersuchung bestand; durch diese wurde dann der Verengungsring, der einer peristaltischen Kontraktion sehr glich, erkannt. Das Lumen war so eng, dass man mit der Spitze des kleinen Fingers nicht hindurchkommen konnte. Eine Gastrostomie wurde vorgenommen, mit vollständiger Behebung der Symptome, welche 18 Jahre lang bestanden hatten.

Fig. 19 (Taf. V) zeigt einen ähnlichen Fall, mit einer engen tiefen andauernden Einbuchtung an der grossen Kurvatur nahe dem Pylorus. Eine solche Einbuchtung im Magen selbst konnte als eine Miniatur-Sanduhrformation angesehen werden. Diese Vertiefung oder Falte in der grossen Kurvatur sieht einer peristaltischen Kontraktion so ähnlich, dass verschiedene Platten studiert und verglichen werden müssen, ehe eine Entscheidung möglich ist. Das Fehlen einer korrespondierenden Kontraktion an der kleinen Kurvatur würde darauf deuten, dass es sich nicht um eine peristaltische Welle handelt. Aber in Fällen von pylorischen Adhäsionen ist die kleine Kurvatur der Pars pylorica oft derartig mit der unteren Leberfläche verwachsen, dass eine Unterbrechung der peristaltischen Wellen an der kleinen Kurvatur entsteht, mit einer kompensierenden tiefen Einbuchtung an der grossen Kurvatur, die dem tiefen Einschnitt in Fig. 18 (Taf. V) sehr ähnlich ist. Bei der Serienunter-

suchung liess sich feststellen, dass diese Vertiefung in Grösse, Form und Lage auf jeder der 24 Platten sich gleich blieb, und dass 24 verschiedene peristaltische Wellen ihren Weg auf diese Einbuchtung zu nahmen und in ihr aufgingen. Dieser Vorgang wurde durch die kinematographische Projektion der Serien deutlich veranschaulicht. Kappe und Sphinkter sind ziemlich normal. Folgendes ist ein Auszug aus dem radiographischen Bericht.

. . . . Man kann mit Recht die Diagnose einer chirurgisches Einschreiten erfordernden Läsion stellen, welche die grosse Magenkurvatur ungefähr $1^1/_4$ Zentimeter vom Sphincter pylori entfernt ergriffen hat. Ob es sich um ein Ulkus oder ein eben beginnendes Gewächs handelt, lässt sich nicht mit absoluter Sicherheit bestimmen. Aber in Anbetracht der Schwere der Symptome glaube ich genügend Anhaltspunkte zu haben, um chirurgisches Vorgehen zu rechtfertigen. . . . .

Die Operation wurde vorgenommen und es zeigte sich, dass die Läsion durch einen Stein in der sehr kleinen und stark kontrahierten Gallenblase verursacht war, anstatt durch das von mir angenommene Ulkus oder Gewächs. Dieser Fall wird häufig als ein Beispiel einer falschen Diagnose meinerseits angeführt. Aber wenn man in Betracht zieht, dass die Lage und Ausdehnung der Läsion erkannt wurden, überlasse ich den Lesern dieses Artikels die Entscheidung darüber, ob die radiographische Diagnose als irrig anzusehen ist.

Fig. 20 (Taf. V) zeigt ausgedehnte Läsionen, die sich auf die Pars pylorica erstrecken. Diese sind durch das Fehlen vollständiger Ausdehnung und Zusammenziehung an der Pars pylorica erwiesen, und durch die Deutlichkeit, mit der die Rugae zu sehen sind. Sofortiger chirurgischer Eingriff wird angeraten, aber aufgeschoben. Die Ruptur eines Magengeschwürs in der Zwischenzeit erforderte eine Notoperation, bei der oben beschriebener Befund erhoben wurde.

Adhäsionen am Pylorus.

Fig. 21 (Taf. V) zeigt eine Läsion am Pylorus. Dies ist durch die keilförmige Verdickung des Sphincter pylori und durch die Grösse der Zusammenziehung erwiesen. Das Lumen ist in Grösse und Form so unveränderlich, dass es einem ringförmigen Karzinom gleicht. Bei der Operation zeigte sich dies als durch ein sehr dichtes Band von Adhäsionen verursacht, das erst getrennt werden musste, ehe der Magen sichtbar wurde. Der Sphinkter wurde nachgiebig und durchgängig befunden. Die Symptome wurden vollständig behoben, und später aufgenommene Röntgenogramme zeigten einen beinahe normalen Pylorus.

Adhäsionen an der Kappe.

Adhäsionen an der Kappe können zur Folge haben, dass diese entweder verwischt, wie in Fig. 22 (Taf. V), oder zusammengeschrumpft

und zernagt, wie in Fig. 23 (Taf. V), oder unsymmetrisch, wie in Fig. 27 (Taf. V), erscheint. Manchmal beschränkt sich ihre Anwesenheit auf eine örtliche Einziehung in der Kappe. Bei dieser Gruppe muss aber sorgfältig darauf geachtet werden, dass die Einziehung nicht vom Druck des zweiten Teils des Duodenums auf die Kappe, oder von der Arteria hepatica und dem Ductus hepaticus, noch von der Vena portae herrührt. Ich glaube nicht, dass es möglich ist, mit absoluter Sicherheit festzustellen, ob Adhäsionen, welche die Kappe affizieren, auf Ulkus oder Gallenblaseninfektion zurückzuführen sind. Wenn die Adhäsionen ausschliesslich auf die Kappe beschränkt sind, ohne dass der Magen nach rechts verschoben ist, spricht die Wahrscheinlichkeit dafür, dass die Läsion ein Duodenalgeschwür ist. Andererseits ist anzunehmen, dass Gallenblaseninfektion vorliegt, wenn die Kappe und die Pars pylorica ergriffen sind, besonders wenn die Läsion auf der rechten Seite grösser ist als auf der linken und der Magen nach rechts verschoben ist. Diese Regeln sind keineswegs unfehlbar. Wird aber die Läsion entdeckt, ihre Ausdehnung festgestellt und konstatiert, ob sie die normale Magenentleerung hindert, so kann es wohl als entschuldbar gelten, wenn die Ursache der Läsion nicht mit absoluter Sicherheit festgestellt wird.

Fig. 22 (Taf. V) stellt eine Kappe dar, die so zusammengeschrumpft ist, dass sie kaum erkannt werden kann. Es liegt eine sehr grosse prognathe Erweiterung des Magens vor, und nur eine sehr kleine Chymusmenge ging während der ersten sechs Stunden nach der Nahrungsaufnahme durch den Pylorus in den Darm. Die Tatsache, dass der Magen beinahe nicht affiziert ist, zeigt an, dass diese Läsion auf ein Duodenalgeschwür mit narbiger Kontraktion zurückzuführen ist. Die Operation wurde vorgenommen und ein duodenales Ulkus mit narbigen Adhäsionen gefunden. Durch Vornahme einer Gastroenterostomie wurde vollständige Beseitigung der Symptome erzielt. Etwa ein Jahr später wurde eine neue Aufnahme gemacht und aus dieser ersehen, dass die prognathe Erweiterung des Magens verschwunden und dass, obgleich die Kappe stark ausgedehnt war, der Wismutbrei durch dieselbe in den zweiten Teil des Duodenums wanderte.

Fig. 23 (Taf. V) zeigt Adhäsionen, die Kappe, den Sphincter pylori und die Pars pylorica betreffend. Die Anamnese in diesem Falle deutete auf Nierenläsion, wahrscheinlich Stein hin. Dieser Fall wurde mir zur Röntgenuntersuchung der Harn- und Sexualorgane überwiesen. Da diese negativ ausfiel, erschien eine Untersuchung des Magendarmtraktus angebracht. Eine Serie von Platten zeigte, dass die Kappe beinahe zur Unkenntlichkeit zusammengeschrumpft war, dass die duodenalen und gastrischen Konturen des Sphinkters beide unregelmässig waren, und dass ferner das äusserste pylorische Ende des Magens sich nicht in normaler Weise ausdehnte und zusammenzog. Trotzdem die klinische

Geschichte deutlich auf eine Nierenläsion hinwies, hatte der Chirurg genügend Zutrauen zu dieser Untersuchungsmethode, um die Röntgenogramme sorgfältig mit mir durchzustudieren. Dieses Vertrauen wurde belohnt durch die Entdeckung von Cholezystitis mit Gallensteinen und Verwachsungen an der Pars pylorica.

Figg. 24 und 25 (Taf. VI) zeigen die Entwicklung von Adhäsionen am Pylorus während einer einjährigen Beobachtung. Bei der ersten Untersuchung bestanden die einzigen Anzeichen für Adhäsionen in der zackigen, erweiterten Oberfläche des Sphinkters und einer Einbuchtung an der kleinen Kurvatur des Magens, nahe dem Pylorus. Für einen chirurgischen Eingriff waren diese Anzeichen nicht genügend, zumal keine pylorische Obstruktion oder prognathe Erweiterung vorlag. Der Fall wurde ein Jahr lang beobachtet, während welcher Zeit sich die Symptome vermehrten. Dann wurde wieder eine Serie von Aufnahmen gemacht. Der Raum zwischen Kappe und Magen, d. h. der Sphinkter, hatte sich von $^1/_2$ cm auf $3^1/_2$ an der grossen, und auf 2 cm an der kleinen Kurvatur vergrössert. Die Rugae im ergriffenen Gebiete sind ungewöhnlich deutlich sichtbar und verlaufen in schräger Richtung. Die Kappe war von unten her verengert und nur halb so hoch, als in der ersten Aufnahme; die Pars pylorica war erweitert und hatte das Aussehen der prognathen Kinnlade beim Bullenbeisser. Diese Art der Erweiterung wies auf pylorische Obstruktion hin, aber nicht auf Atonie, wie es in den „Archives of the Roentgen Ray", Oktober 1912, besprochen ist. Da der Kranke sich bis heute noch nicht zur Operation entschlossen hat, kann dieser Fall nicht als erwiesen veröffentlicht werden. Trotzdem dient er dazu, das Wachstum der Adhäsionen zu veranschaulichen.

Fig. 26 (Taf. VI) zeigt die Kappe in falschen Stellungen. Anstatt dass die Kappe in der gewöhnlichen Weise über dem Pylorus sitzt, kann sie entweder auf die rechte Seite oder auf die linke Seite gerückt sein; den letzteren Fall zeigt Fig. 25 (Taf. VI). Bei diesen Fällen wird das Lumen des Sphinkters durch Gallenblasenadhäsionen nach rechts gedrängt, während die Kappe durch das Gekröse nahe an der Mittellinie erhalten wird. Manchmal ist die anormale Lage (Winkelstellung) der Kappe mit Pförtnerkrampf verbunden. Bei solchen Fällen erscheint der Sphinkter auf einem grossen Teil der Platten viel grösser als im normalen Zustand, aber auf einer oder zwei Platten ist ein vollkommen normaler Sphinkter ersichtlich. Alle Kranken, bei denen eine typische Verrückung der Kappe wahrgenommen wurde, zeigten hochgradig neurotische Symptome. Die Mehrzahl von ihnen war so nervös und hysterisch, dass die Röntgenuntersuchungen nur mit grosser Schwierigkeit vorgenommen werden konnten. Die Neurologen haben bereits eine Verbindung zwischen gastrischen Läsionen und diesen neurotischen Zu-

ständen festgestellt, und es ist versucht worden, die Symptome der Erweiterung oder dem Vorfall des Magens zuzuschreiben. Bei den meisten solcher Fälle ist jedoch weder Erweiterung noch Vorfall vorhanden, der Magen ist vielmehr dicht gegen die innere Oberfläche der Leber gedrückt. Da keiner dieser Fälle zur Operation gekommen ist, kann ich nicht feststellen, worauf diese Winkelstellung zurückzuführen ist, und ob die psychischen Symptome durch Beseitigung der Adhäsionen, oder Gastroenterostomie zu beheben sind. In vielen schweren neurotischen Fällen mit dieser Läsion halte ich chirurgische Eingriffe für berechtigt.

Fig. 27 (Taf. VI) zeigt Adhäsionen an einer Seite der Kappe. Häufige Uebereinstimmung der zentralen Lage des Sphinkterlumens kennzeichnet das Verhältnis des Sphinkters zur Kappe und Pars pylorica. Das Lumen selbst ändert niemals seine Lage; wenn aber eine Hälfte der Kappe verengert ist, kann das Lumen in einer Ecke in die Kappe dringen, anstatt von der Mitte am Boden der Kappe. Die Einbuchtung an der kleinen Kurvatur des Magens, in der Nähe des Sphincter pylori, in diesem Falle deutlich sichtbar, kommt so oft zur Beobachtung in Fällen mit keinen anderen Anzeichen für Adhäsionen, dass ich vorläufig nicht behaupten möchte, dass dies allein schon von pathologischer Bedeutung ist. Ich glaube, dass in manchen Fällen die kleine Kurvatur sich infolge des gastro-hepatischen Ligaments nicht in gleichem Masse mit der grossen Kurvatur ausdehnen konnte, wodurch dann die Einbuchtung entsteht. Es braucht sich deshalb nur um eine anatomische Anomalie bei gewissen Fällen zu handeln. Bei obigem Fall wurde durch die Operation festgestellt, dass die Kontraktion der Kappe einem Duodenalgeschwür an der rechten Seite der Kappe zuzuschreiben war.

Fig. 28 (Taf. VI) veranschaulicht den nahen Zusammenhang zwischen Gallensteinen und der Pars pylorica. Die Einbuchtung auf der rechten Seite der Kappe rührt jedoch eher vom Druck vom zweiten Teil des Duodenums her als von Verwachsungen durch Gallenblaseninfektion. Die Unterscheidung der Gallensteine von Nierensteinen und anderen kalkartigen Körpern ist in allerjüngster Zeit sehr genau beschrieben worden von Thurston Holland (Archives of the Roentgen Ray, März 1913), dessen ausführliche Darstellung jedoch gerade den Punkt vermissen lässt, den ich als den allerwichtigsten betrachte, nämlich dass sich Gallensteine dadurch von Nierensteinen unterscheiden lassen, dass erstere viel deutlicher zu sehen sind, wenn die Platte der Bauchseite anstatt der Rückenseite des Kranken aufliegt. Auf diese Weise erscheinen die Gallensteine kleiner und scharf umrissen, während bei Nierensteinen das Gegenteil der Fall ist. Das ringartige Aussehen der Schatten deutet ebenfalls auf Gallensteine. Bei Anwendung einer sehr weichen Röhre, des Verstärkungsschirms und verhältnismässig langer Bestrahlung können

Gallensteine in einer genügenden Anzahl von Fällen entdeckt werden, um diese Untersuchung zu rechtfertigen. Wenn aber kein Schatten vorhanden ist, berechtigt dies nicht zur negativen Diagnose. Keinesfalls dürfen solche negativen Befunde den Chirurgen von der Operation wegen Gallensteine abhalten, vorausgesetzt, dass die klinische Geschichte auf dieselben hinweist. In allen verdächtigen Gallensteinfällen sollte eine Serienuntersuchung des Magens gemacht werden, weil Cholezystitis eine häufige Begleiterscheinung der Steine ist und gewöhnlich radiographisch gezeigt werden kann. Adhäsionen am Magen oder an der Kappe, in der in Fig. 23 (Taf. V) veranschaulichten Art, sind die Folgen dieses Zustandes.

Fig. 29 (Taf. VI) zeigt eine Anhäufung von Wismut in der Kappe, längere Zeit nachdem der Magen, das Duodenum und selbst das Jejunum schon frei davon sind. Der Kopf der Wismutsäule liegt in diesem Falle an der Milzflexur, und das Querkolon, im unteren Teile der Abbildung sichtbar, ist gut ausgedehnt. Diese Wismutanhäufung in der Kappe ist häufig beobachtet und für eine solche an der Oberfläche eines Geschwürs gehalten worden. Es kann sein, dass eine derartige Wismutanhäufung in der Kappe eine Läsion, vielleicht Verwachsungen, bedeutet, oder eine akute Winkelbildung zwischen der Kappe und dem zweiten Teil des Duodenums. Dieses Röntgenogramm ist hauptsächlich wichtig zur Veranschaulichung der Aehnlichkeit dieses Schattens mit solchen, die als gastrische Geschwüre veröffentlicht worden sind.

Dieser Artikel ist das Ergebnis des Studiums von 466 Fällen, und zwar gründete sich die Diagnose in keinem einzigen derselben auf weniger als 24 Aufnahmen. Bei zahlreichen frühen oder Grenzfällen wurden 48 oder sogar 72 Röntgenbilder angefertigt und gesondert sowohl als im ganzen studiert. Auf Grund solcher Untersuchungen stellte ich entweder positive oder negative Diagnosen von Krebs (oder ein sofortiges operatives Eingreifen erfordernden Läsion, deren bösartige oder gutartige Natur sich nur durch mikroskopische Untersuchung entscheiden liess). Diesen Fällen ist durch Anfrage bei dem behandelnden Arzt oder beim Kranken selbst alle drei Monate nachgeforscht worden, und, soweit ich zu ermitteln imstande bin, ist die Röntgendiagnose, ob positiv oder negativ, in keinem einzigen Fall bei der Operation oder Autopsie als irrtümlich erkannt worden. In Fällen mit bestimmten röntgenologischen Anzeichen einer Magen- oder Duodenalläsion, ohne erwiesene Malignität (Klasse 3, radiographische Indikationen für operatives Einschreiten) stimmten die Operationsbefunde in nur drei Fällen nicht mit den röntgenologischen Befunden überein.

Zum Schlusse dieses Beitrags muss ganz besonderer Nachdruck auf den Punkt gelegt werden, dass Versuche mit der Anwendung dieser diagnostischen Methode ohne Anfertigen der vorgeschriebenen Anzahl

von Röntgenogrammen zu Fehlern und Irrtümern führen müssen, die den Berichterstatter und indirekt diese Untersuchungsmethode zu diskreditieren geeignet sind.

Zusammenfassung.

Die wichtigen Punkte dieses Artikels sind kurzgefasst wie folgt:

1. Die Genauigkeit und weite Anwendbarkeit dieser Untersuchungsmethode.

2. Anerkennung der Verdienste von Kästle, Rieder und Rosenthal um die Einführung der Bioröntgenographie.

3. Der relative diagnostische Wert der Bioröntgenographie und der Serien-Röntgenographie.

4. Die komplizierten motorischen Vorgänge, mit Beschreibung der Systole und Diastole und des gastrischen Zyklus.

5. Der Wert der Buttermilch oder einer anderen Flüssigkeit zur Wismutsuspension, für die Erleichterung der Differentialdiagnose.

6. Der Wert einer wirklichen Mahlzeit, sofort nach der Wismutmahlzeit, zur Feststellung der motorischen Funktion.

7. Der relative Wert der Fluorskopie und Serien-Röntgenographie.

8. Die „Kappe“ und die Gründe dafür, dieselbe eher für einen Teil des Magens als des Duodenums anzusehen.

9. Die Wichtigkeit der radiographischen Erscheinung der Kappe, für die Diagnose von Gastroduodenal- und Gallenblasenläsionen.

10. Eine Beschreibung der Sphincter pylori und seiner Funktion.

11. Gastrische Retention, bei offenem Sphinkter.

12. Die Art der Ausleerung des absteigenden und unteren horizontalen Duodenalteils.

13. Künstliche Aufblähung des Duodenums.

14. Der Wert einer negativen Diagnose auf Krebs oder verhärtetes Ulkus.

15. Unterscheidungsmerkmale zwischen bösartigen und nicht bösartigen Gastroduodenalläsionen.

16. Fältelung der Mukosa und Submukosa, mit Unterscheidungsmerkmalen von Adhäsionen.

17. Verhärtetes Ulkus, das bösartig oder nicht bösartig sein kann, aber als bösartig gelten sollte, bis seine Gutartigkeit erwiesen ist.

18. Radiographische Indikationen für operative Eingriffe.

19. Einzelne Fälle zur Veranschaulichung folgender Zustände:
    Motorische Vorgänge am Magen.
    Verschiedene Formen der Kappe.
    Funktionelle und künstliche Duodenaldilatation.
    Fältelung der Schleimhaut.
    Unoperierbare und operierbare Karzinome.
    Verhärtetes Ulkus.

Magen- und Duodenalgeschwüre.
Sanduhrmagen.
Gallenblasen-Infektion, mit und ohne Steine.
Pylorus-Verwachsungen aus unbekannter Ursache.
Fortschreitende Verwachsungen.
Winkelstellung der Kappe.
Gallensteine und ihre Unterscheidung von Nierensteinen.

20. Die Mahnung bei der Aufnahme der Serien-Röntgentechnik weder an der Zahl der verwendeten Platten, noch an der ihrem Studium gewidmeten Zeit zu sparen!

Fig. 1 (I—VI Systole-Phasen, VII—X Diastole-Phasen).

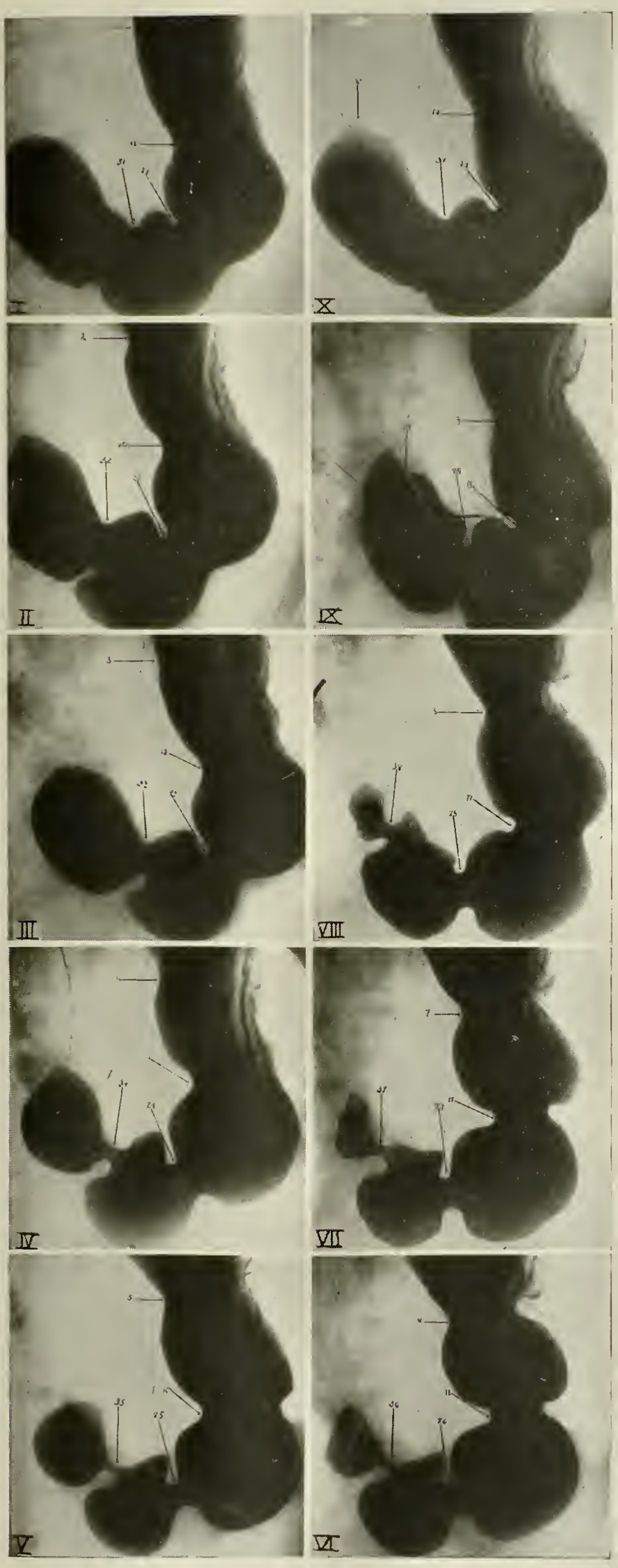

Fig. 1 ist eine Serie von Röntgenogrammen, die verschiedene Phasen verschiedener Perioden zeigen; sie sind nach dem Fortschreiten der peristaltischen Wellen angeordnet. Man sieht dort die Systole und Diastole, sowie das Wandern der vier Perioden der gastrischen Peristaltik nach dem Pylorus hin. Die Bewegungskräfte sind etwas aktiver als bei der normalen gastrischen Peristaltik, aber zeigen sehr deutlich ihre Zusammengehörigkeit.

ROYAL COLLEGE OF SURGEONS OF ENGLAND
LIBRARY

Fig. 2.



Fig. 3.

Fig. 4.

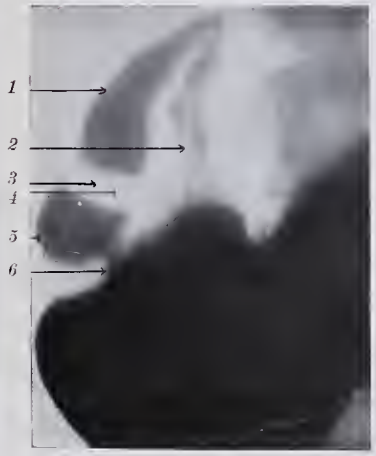

1 Kappe, *2* 2. Teil des Duodenums, *3* Lumen, *4* Sphinkter, *5* Schlusswelle, *6* Peristaltik.

Fig. 5.

1 Kappe, *2* u. *3* Lumen, *4* Schlusswelle, *5* Peristaltik, *6* Rugae.

g. 2—5 stellen verschiedene Formen der Kappe dar und zeigen auch die Verbindungsweise des zweiten Teils des Duodenums mit der Kappe.

Fig. 6.

1 Kappe, *2* Lumen, *3* schlaffer Schliessmuskel.

Rückstände des Wismutmahles 6 Stunden nach Ingestion ohne Pylorusobstruktion oder Vorfall.

Fig. 7.

Erweitertes Duodenum (2. u. 3. Teil).

Fig. 8.



1 Kappe, *2* Gummischlauch, *3* 3. Teil des Duodenums, *4* nicht mehr aufgeblähter Sack.

Künstliche Erweiterung des Duodenums.

ROYAL COLLEGE OF SURGEONS OF ENGLAND
-4 DEC 14
LIBRARY

Fig. 9.



1 Kappe, *2* Peristaltik, *3* Einbuchtung durch Krebsknötchen, *4* trichterförmiges Gebiet der pathologischen Kontraktion, *5* Grenzlinie des Karzinoms.

Umfangreiches Karzinom der Pars pylorica, die meisten für Krebs charakteristischen Röntgenbefunde zeigend, durch Operation bestätigt.

Fig. 10.



1 Peristaltik, *2* Kappe, *3* Sphinkter, *4* Rugae, *5* Grenzlinie der Adhäsion.

Umfangreiche Adhäsionen, die für gutartige Adhäsionen charakteristischen Röntgenbefunde zeigend.

Fig. 11.

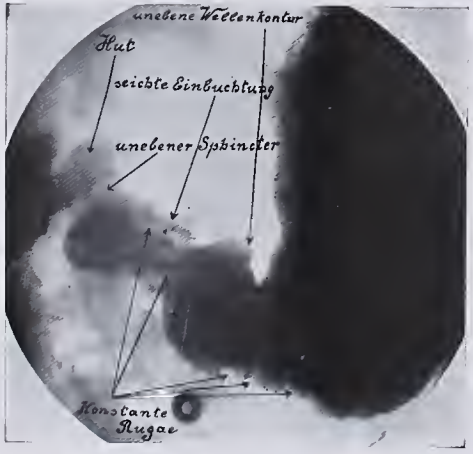

Ueberfluss an Mukosa, durch Operation bestätigt.

Fig. 12.

1 Darstellung des Gewächses, Fingerabdrücken ähnlich.

Umfangreiches knotiges Karzinom der hinteren Wand ohne Obstruktion, durch Operation bestätigt.

ROYAL COLLEGE OF SURGEONS OF ENGLAND
LIBRARY
-4 DEC 1

Fig. 13.

1 Knotiges Gewächs.

eginnendes knotiges Karzinom, durch Operation bestätigt.

Fig. 14.



1 Verhärtetes Gebiet, *2* Kappe, *3* Sphinkter, *4* Lumen, *5* Fehlen der Peristaltik, *6* ausgleichende Peristaltik.

Verhärtetes Ulkus der kleinen Kurvatur, wahrscheinlich bösartig, durch Operation bestätigt, aber nicht entfernt.

Fig. 15.

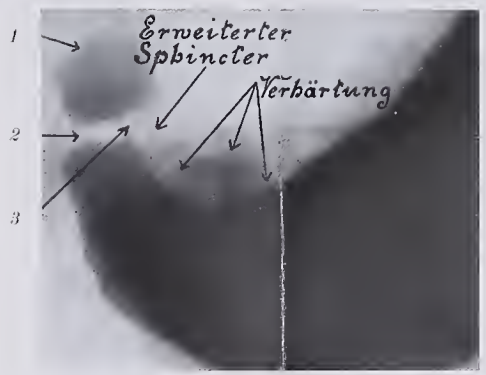

1 Kappe, *2* Sphinkter, *3* Lumen.

Gutartiges verhärtetes Ulkus, durch Operation bestätigt und entfernt.

Fig. 16.

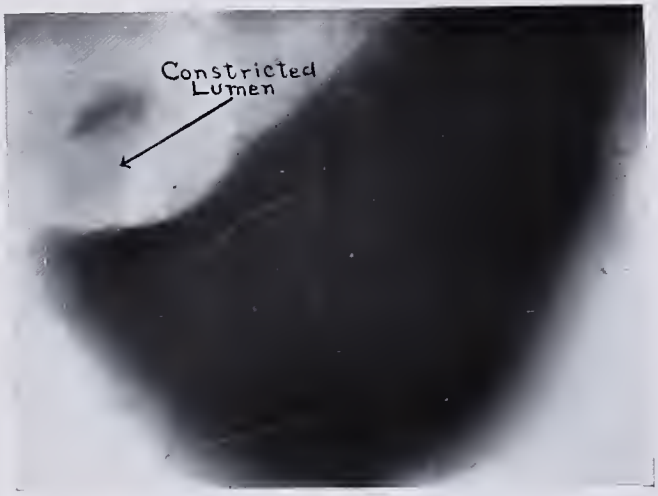

Ringförmiges Karzinom, durch Operation bestätigt.

Fig. 17.



1 Zusammenschnürung, *2* Kappe, *3* trichterförmiges Gebiet, *4* grosse Kurvatur.

Ringförmiges Gewächs, durch Operation bestätigt,

ROYAL COLLEGE OF SURGEONS
- 4 DEC 1
LIBRARY

Fig. 18.



1 oberes Segment, *2* Kappe, *3* Sphinkter, *4* Lumen des zusammengepressten ringförmigen Teils, *5* Schlusswelle, *6* Peristaltik, *7* unteres Segment.

Sanduhrmagen, gutartig, durch Operation bestätigt.

Fig. 20.

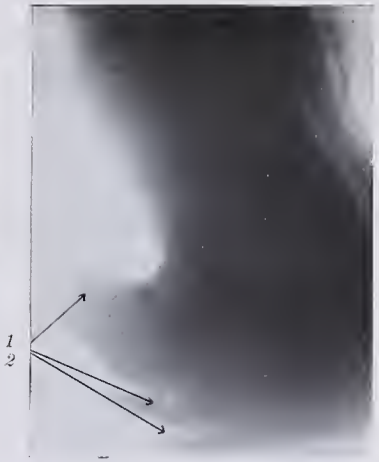

1 fehlende Kappe, *2* Rugae.

Adhäsionen durch Ulcus ventriculi, durch Operation bestätigt.

Fig. 22.

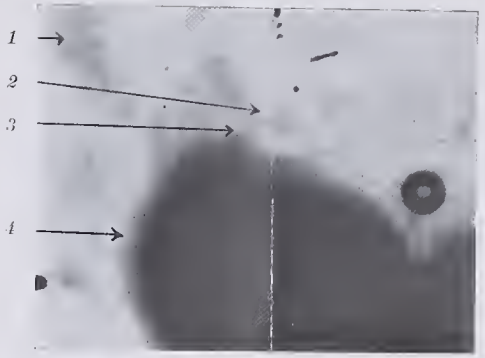

1 zweiter Teil des Duodenums, *2* verkleinerte Kappe, *3* Lumen, *4* prognathische Erweiterung.

Ulcus duodeni, Verkleinerung der Kappe zeigend, durch Operation bestätigt.

Fig. 19.

Oertliche Vernarbung durch Gallenblaseninfektion, durch Operation bestätigt.

Fig. 21.



1 Kappe, *2* keilförmige Verdickung des Sphinkters.

Adhäsionen am Pylorussphinkter, gutartige Ursache, durch Operation bestätigt.

Fig. 23.

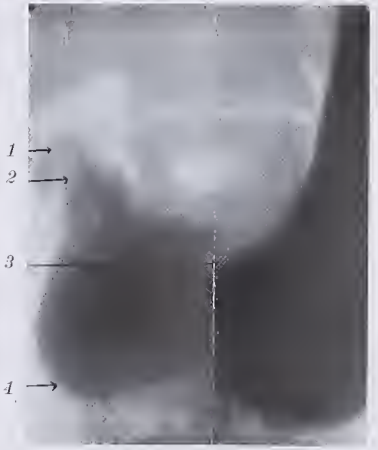

1 fast zerstörte Kappe, *2* Ruga im Lumen, *3* Peristaltik, *4* Schlusswelle.

Fast vollständiges Fehlen der Kappe, verursacht durch Adhäsionen, die von Gallenblaseninfektion herrühren.

ROYAL COLLEGE OF SURGEONS OF ENGLAND
4 DEC 1
LIBRARY

Fig. 24.



1 unebener Sphinkter.

Fortschreitende Adhäsion. — Erste Untersuchung.

Fig. 25.

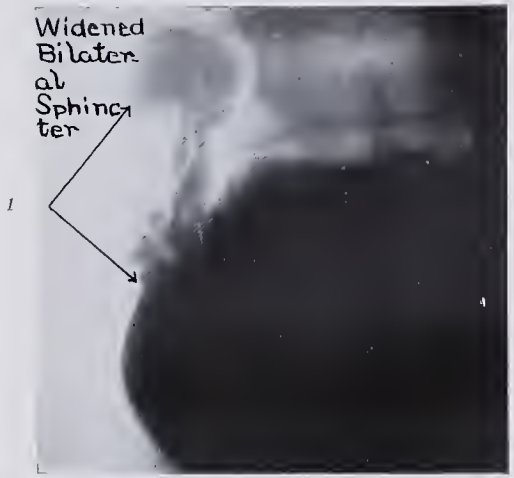

1 beiderseits erweiterter Sphinkter.

Fortschreitende Adhäsion. — Zweite Untersuchung.

Fig. 26.

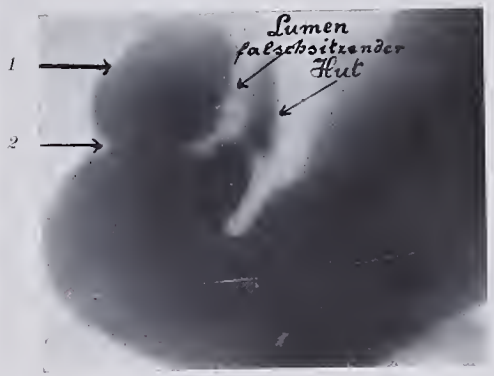

1 Schlusswelle, *2* peristaltische Einbuchtung.

Falschsitzende Kappe, Chirurg nicht hinzugezogen.

Fig. 27.

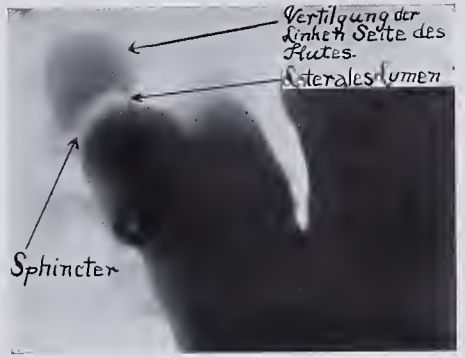

Vertilgung der linken Seite der Kappe durch Ulcus duodeni mit Adhäsionen, durch Operation bestätigt.

Fig. 28.

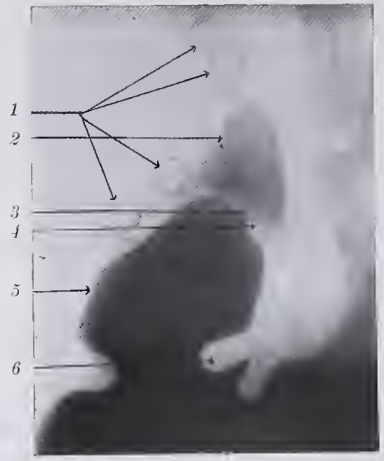

1 Gallensteine, *2* Kappe, *3* Lumen, *4* Sphinkter, *5* Schlusswelle, *6* Peristaltik.

Gallensteine, durch Operation bestätigt.

Fig. 29.

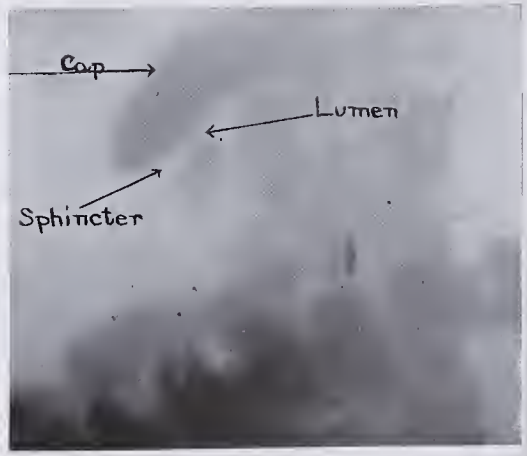

1 Kappe.

Gefüllte Kappe, nachdem sich Magen und Duodenum schon entleert haben.

ROYAL COLLEGE OF SURGEONS OF ENGLAND